1898
Lane Medical Library

Über

kongenitalen Defect der fibula.

Inaugural - Dissertation

zur

Erlangung der Doctorwürde

in der

Medicin, Chirurgie und Geburtshülfe,

welche

nebst beigefügten Thesen

mit Zustimmung der Hohen Medicinischen Facultät

der Königl. Universität Greifswald

am

Donnerstag, den 10. März 1898

Mittags 2 Uhr

öffentlich verteidigen wird

Albert Frieben

Arzt

aus Hamm in Westfalen.

Opponenten:

Herr Dr. med. Moeller, prakt. Arzt.

Herr Dr. med. Mebert.

Greifswald.

Buchdruckerei C. Sell (Hans Adler).

1898.

Digitized by the Internet Archive
in 2026

https://archive.org/details/IA40154003_0112

Seinen lieben Eltern

in Liebe und Dankbarkeit

gewidmet.

Wenn man in der Geschichte der menschlichen Missbildungen zurückblättert, so trifft man erst verhältnismässig spät auf genaue Beschreibungen deformer Extremitätenbildungen, deren Ursache in einer anomalen Ausbildung des Skeletsystems, sei es in einer Vermehrung oder einer Verminderung der normalen Zahl der Teile sich darstellt. Am meisten gilt dies für Deformitäten des Unterschenkels, und zwar ist hier dem Mangel der fibula mehr Aufmerksamkeit geschenkt worden als den Tibiadefekten, wenngleich letztere auch nicht ganz so selten sind, wie manche Autoren anzunehmen geneigt sind.

Die ersten gut beschriebenen Fälle kongenitaler Fibuladefekte datieren seit dem Anfange unseres Jahrhunderts; doch haben sie für ihre Zeit wenig zum Verständnis der Missbildung beigetragen. Seit der Veröffentlichung eines Mangels der tibia durch Billroth vom Jahre 1861 wurde die allgemeine Aufmerksamkeit der medizinischen Welt mehr und mehr auf derartige Missbildungen hingelenkt, und man begegnet in der damaligen Literatur neben zahlreichen Abhandlungen und Kontroversen über

Spina bifida bisweilen auch den Aufzeichnungen eines Defektes der fibula oder tibia, die sich aber erst am Ende der 70er und Anfang der 80er Jahre mehren, nachdem mannigfache Untersuchungen auf dem Gebiete der Entwickelungsgeschichte und der Missbildungen, so für die Extremitäten von Götte und Strasser, das Interesse für solche Studien angefacht und ein besseres Verständnis sowohl der Entstehungsweise der Deformitäten wie auch ihrer Bedeutung für die Erkenntnis der menschlichen Ontogenie selbst herbeigeführt hatten. Durch vergleichend - anatomische Untersuchungen wurden diese Ergebnisse der Einzelforschungen auf eine allen Klassen der Wirbeltiere einschliesslich des Menschen gemeinsame Basis zurückgeführt. Indem die so gewonnenen Resultate zur Erklärung menschlicher Missbildungen herangezogen wurden, war für sie gewissermassen ein Maassstab ihres Wertes gegeben. Andrerseits war es eine reizvolle Aufgabe, das vorhandene Material zu sammeln und durch neue Beobachtungen zu bereichern, um im Lichte der neuen Erkenntnisse zu einer richtigen Würdigung morphologischer Störungen des Tierkörpers zu gelangen. Und so sind denn in den letzten Jahrzehnten zahlreiche Monographien menschlicher Deformitäten, darunter auch solche von Fibuladefekten, veröffentlicht worden.

Wie aus dieser kurzen historischen Skizze ersichtlich, können derartige Missbildungen für die

praktische Medizin ihrer Seltenheit wegen kaum eine grössere Bedeutung gewinnen, wenngleich die, wie später gezeigt werden soll, durch den Fibuladefekt bedingte und die Funktionsfähigkeit stark herabsetzende Deformität des Fusses einer erfolgreichen Therapie sehr wohl zugänglich ist. Ihre Bedeutung liegt eben in dem Werte, welchen sie für die Erkenntnis der Entwickelungsvorgänge bei Tier und Mensch besitzen.

Es sei mir gestattet, einen neuen Fall von totalem, kongenitalen Defekt der rechten fibula, welcher in der chirurgischen Abteilung des Universitätskrankenhauses zu Greifswald unter Prof. Dr. Helferich zur Beobachtung und Behandlung gelangte, zur allgemeinen Kenntnis zu bringen.

Derselbe betraf ein 24 Jahre altes Mädchen, Pauline Schmidt, Bauerntochter aus Damme, welches bereits vor 10 Jahren in der Klinik behandelt und damals mit einer Prothese entlassen worden war. Der Befund der Untersuchung war folgender:

Kräftiges, gesundes Mädchen, welches bis auf eine erhebliche Verkürzung des rechten Unterschenkels ganz normal gebaut ist. Das rechte Knie zeigt eine normale Bildung. Die linke tibia besitzt eine Länge von 33,5 cm, die rechte eine solche von 23 cm, ist also um 10,5 cm kürzer als jene. Etwa 10 cm unterhalb der rechten Kniegelenksspalte tritt an der Innenseite des Unterschenkels eine knöcherne Verdickung hervor, welche nach unten in den malleol.

intern. ausläuft; letzterer ist verbreitert, vorspringend und von vorn nach hinten, in der Frontalebene, abgeplattet. Von der fibula ist in der ganzen Länge des Unterschenkels garnichts zu fühlen.

Der Fuss steht in starker Valgus- und Equinusstellung, ist im Ganzen bedeutend kleiner als der linke und hat nur 4, aber gut ausgebildete Zehen, von denen die beiden mittleren bis zur Basis der letzten Phalanx durch eine Schwimmhaut verbunden sind. Die V. Zehe fehlt mit ihrem Metatarsalknochen. Der calcaneus scheint gut ausgebildet. Die Achillessehne verläuft schräg nach aussen und oben. Eine tuberositas navicularis ist nicht zu fühlen.

Von den Bewegungen des Fusses sind die Plantar- und Dorsalflexion gut ausführbar; dagegen ist eine starke Beschränkung der Pronation und Supination vorhanden.

Eine Durchleuchtung des rechten Unterschenkels und Fusses mit Röntgenstrahlen bestätigte den durch die Palpation ermittelten Befund. Dem Bilde fehlten fibula, os naviculare und metatarsus V mit den zugehörigen Phalangen vollständig.

Bei der weiter unten zu beschreibenden Operation fand sich eine verkümmerte Ausbildung des unteren Tibiaendes. Der talus zeigte eine der starken Plattfussstellung entsprechende Ausbildung seiner Gelenkflächen. Die Knochen waren gut und fest gebildet. (Siehe die beiden Abbildungen am Schluss.)

Nun lasse ich die in der Literatur verzeichneten Fälle von Defekten der fibula folgen, von denen die Älteren zum grössten Teile schon in den Arbeiten von Fricke und Kemke angeführt werden, der Vollständigkeit wegen aber auch hier in aller Kürze Berücksichtigung finden sollen, mit Ausnahme derjenigen Fälle, welche durch ihren objektiven Befund zugleich deutliche Hinweise auf ihre Entstehung darbieten oder in anderer Hinsicht interessant und daher einer etwas genaueren Wiedergabe wert erscheinen.

A. Totale Defecte der fibula.

1. Goeller, Miscellaneor. naturae curiosor. decur. II. anno 3, p. 311. Norimbergae 1698; citiert bei Meckel, Handbuch der pathol. Anatomie p. 750.

Weiblicher Foetus von 7 Monaten; es fehlen beide fibulae und die 4 äusseren Zehen, ferner beide ulnae und die 4 äusseren Finger.

2. Friderici, Monstrum human. rarissim. Lips. 1737.

Doppelseitiger totaler Defect von fibula und patella. Die Zehen sind sämmtlich vorhanden.

3. Duméril, citiert bei Meckel, Handb. der pathol. Anatomie. 1812. Bd. I.

Bei einem Manne fanden sich beiderseits an der unteren Extremität vom Oberschenkel nur der Kopf und die Trochanteren; der Unterschenkel

bestand nur aus einer tibia, welche zwar mit dem Fusse, nicht aber mit dem Oberschenkelrudimente artikuliert, sondern vor demselben zur Spin. ossis ilei ant. inf. verläuft und mit dieser durch eine überknorpelte Gelenkfläche verbunden ist.

Von den Teilen der oberen Extremität waren nur die den Schultern dicht ansitzenden Hände vorhanden.

4. Dumas, Principes de physiologie t. III, p. 103; citiert bei Meckel, l. c. p. 747. v. Ammon bildet diesen Fall ab in: Die angeborenen chirurg. Krankheiten des Menschen. Berlin 1842.

Bei einem Manne ist beiderseits der Oberschenkel nur als Rudiment vorhanden, welches rechts getrennt erscheint, links dagegen mit dem Unterschenkel verschmolzen ist. Dieser besteht beiderseits nur aus der tibia. Die Füsse haben nur je 4 Zehen. Talus und Calcaneus sind miteinander verwachsen. Der linke Oberarm ist nur als Rudiment vorhanden.

Nach Meckels Angabe soll durch diese starke Missbildung der unteren Extremitäten deren Funktion garnicht beeinträchtigt worden sein, so dass der Mann seine Profession als Springer ausüben konnte!

5. Faber, Duor. monstror. human. descriptio anatomica 1827, citiert bei Förster, Die Missbildungen des Menschen, 1861. Taf. XI. Fig. 15.

Die linke fibula fehlt vollkommen; der Fuss

besteht nur aus einem runden, 3 Zoll dicken Knorpelstück. Die tibia ist verkürzt. Daneben finden sich Missbildungen innerer Organe.

6. Jäger, citiert bei Veiel, Über mangelhafte Bildung der Extremitäten. Inaug.-Dissert. Tübingen 1829, p. 20.

Jäger beobachtete bei einem einjährigen Kinde eine Verkürzung des rechten Beines, dessen femur nur als Rudiment vorhanden war. Am Unterschenkel fehlte die fibula vollständig; die tibia war zu kurz und stark verbogen. Patella nicht vorhanden. Der Fuss zeigte einen Mangel der beiden Zehen.

Dem linken, sonst normal gebildeten Beine fehlten ebenfalls patella und fibula.

7. Brechet, citiert bei Veiel, l. c. p. 22.

10jähriger Knabe. Die unteren Extremitäten sind verkürzt, die femora nur wenig entwickelt. Dem rechten Unterschenkel fehlt die fibula ganz, der Fuss zeigt einen Defekt der 3 äusseren Zehen und steht in hochgradiger Valgusstellung. Die linke fibula ist stark verkürzt; dem in Valgusstellung befindlichen Fusse fehlt die V. Zehe. — Ausserdem fand sich totaler Mangel der Oberextremitäten, die nur als stummelförmige, bewegungsfähige Rudimente vorhanden waren, deren rechtes eine Andeutung von Fingerbildungen erkennen liess.

8. Veiel, l. c. p. 4.

„Ausgetragenes, bald nach der Geburt gestorbenes Kind weiblichen Geschlechts. Die beiden

Arme fehlen vollständig, links an Stelle des Armes nur eine Warze, rechts ein fingerähnlicher häutiger Anhang mit einem Nagel vorhanden. Das Becken ist normal, statt der femora finden sich nur Halbkugeln, welche die acetabula ausfüllen. Rechts ist diese Halbkugel mit einem Knorpel verbunden, der wiederum mit der tibia artikuliert. Die untere ebene Gelenkfläche der nach aussen konvex gebogenen tibia artikulierte mit dem unter einander verschmolzenen Talus und Calcaneus. Fibula und patella fehlen vollständig. Die Fusswurzelknochen waren alle vorhanden, jedoch bis auf die 3 Ossa cuneiformia, welche normale Gelenke hatten, mit einander verschmolzen. Es fehlten die beiden äusseren Zehen mit ihren Mittelfussknochen.

Links stand die in dem acetabulum steckende Halbkugel nicht mit der tibia in Verbindung, welche letztere hier mit ihrem oberen, verdickten Ende mit der Spina ant. inf. ossis ilei artikulierte und durch eine Gelenkkapsel verbunden war. Fibula und patella fehlten auch hier. Am Fusse, der in starker Valgusstellung stand, wurden os naviculare so wie die beiden äusseren Zehen mit ihren Mittelfussknochen vermisst. Talus und calcaneus waren verschmolzen.“ (Fricke).

9. Veiel, l. c. p. 9.

„Bei einem 15 jährigen Mädchen fehlten beide Arme ganz und waren die unteren Extremitäten stark verkürzt. Die Eltern waren wohlgebildet,

ebenso 6 Geschwister. Ein Trauma während der Gravidität war nicht zu konstatieren; die Mutter gab aber an, dass die Kindsbewegungen besonders schmerzhaft gewesen seien. Die Geburt erfolgte rechtzeitig in Steisslage.

An der Stelle des Ursprungs der unteren Extremitäten fand sich je eine 6 Zoll dicke Fleischmasse, in welcher sich auf der rechten Seite nur ein schwach S-förmig gebogener Knochen durchfühlen liess. Das obere Ende desselben artikulierte mit der Spina ant. infer. ossis ilei, das untere Ende mit dem Tarsus. Dieser Knochen war jedenfalls die tibia. Der Fuss hatte nur die beiden inneren Zehen und stand in starker Equinusstellung.

Das linke Bein war im Grossen und Ganzen ebenso wie das rechte, nur waren in demselben 2 Knochen deutlich als tibia und fibula zu erkennen. Am Fusse, welcher ebenfalls in starker Equinusstellung stand, fehlten die 4 äusseren Mittelfussknochen und die 3 äusseren Zehen. Die II. Zehe, die ohne Mittelfussknochen war, hing schlaff herab. Das Mädchen war sonst gesund. Sie war seit dem 12. Jahre regelmässig menstruiert und hatte stark entwickelte mammae.“ (Fricke).

10. Otto, Monstror. sexcentor. descript. anatom. 1841 No. 257. Tafel XVII, Fig. 7 u. 8.

Weiblicher Foetus von 6 Monaten: Rechts fehlt die fibula mit ihren Muskeln, der Metatarsus I und der hallux. Der Fuss steht in Equinovarusstellung.

11. Hohl, Zur Pathologie des Beckens. Leipzig 1852, p. 28 ff.

Mir nur bekannt nach Fricke, den ich hier citiere:

Eine Näherin, die sich während der Gravidität, um ihren Zustand zu verbergen, sehr fest geschnürt hatte, gebar rechtzeitig einen Knaben, welcher zahlreiche Missbildungen der inneren Organe und des Skelets aufwies. Links fehlte die 1. Rippe fast ganz, rechts war sie in ihrem vorderen Drittel mit der 2. verschmolzan. Das Becken war schräg oval, der linke schräge Durchmesser desselben war verkürzt. Am rechten Arm fand sich ein Defekt der ulna, und der zu kurze und dünne radius trug nur den 2. und 3. Mittelfingerknochen mit den zugehörigen Phalangen. Der linke Arm war normal. Am rechten Bein war das femur stark verkürzt und hing mit dem Becken nur durch ein festes Band, welches am Rande der sehr kleinen Pfanne ansetzte, zusammen. Die tibia hatte die normale Länge, war aber aussergewöhnlich dünn. Patella und fibula fehlten gänzlich. Talus und calcaneus waren verschmolzen, die übrigen ossa tarsi fehlten, ebenso die beiden äusseren Metatarsalknochen mit ihren Zehen. Links hatte das femur die proportionale Länge, die tibia war ebenfalls zu dünn. Talus und calcaneus waren auch hier verschmolzen, und es fehlte ausser fibula und patella noch die kleine Zehe mit ihrem os metatarsi.

Danyau, in der Gazette des hôpitaux 1853, p. 580; citiert bei Gurlt, Handbuch der Lehre von den Knochenbrüchen. 1862. Bd. I, p. 218.

Kräftiges, neugebornes Kind mit doppelseitigem Mangel der fibula und der V. Zehe. Ein Unterschenkel zeigt in seinem unteren Drittel eine nach vorn vorspringende, scharfe winklige Knickung mit narbiger Veränderung der Haut an der Spitze derselben. Starke Verkürzung der Achillessehne und pes valgus. Die Mutter war während der Schwangerschaft von einer Treppe herunter gefallen.

13. Danyau, l. c. p. 581.

Neugeborenes Kind: Rechts fehlen die fibula und die IV. und V. Zehe mit ihren ossa metatarsalia. Die grosse Zehe ist frei, die II. mit der III. durch eine Schwimmhaut verbunden. Die tibia zeigt in der Mitte einen nach vorn vorspringenden Winkel, auf dessen Scheitel die Haut narbig verändert erscheint. Die Achillessehne ist verkürzt, der Fuss steht in Valgusstellung. — Die Mutter hatte während der Gravidität einen heftigen Stoss gegen den Unterleib bekommen.

14. Blachez, citiert bei Kemke.

2 Monate alter Knabe; rechter Oberschenkel nur durch ein Ligament angedeutet. Am Unterschenkel und Fusse fehlen fibula und eine Zehe.

15. Blasius, Monatsschrift für Geburtskunde 1858, Bd. XII, p. 131, 4. Fall.

6 Wochen altes Mädchen: Am rechten Unter-

schenkel ist von der fibula nichts durchzufühlen; die tibia bildet am Anfang des unteren Drittels einen stumpfen, nach vorn und innen gerichteten Winkel, dessen Scheitel eine narbenähnliche Hautfalte überkleidet. Der Fuss ist stark nach aussen gewendet, der malleolus int. stark vorspringend. Zwischen den ersten Phalungen der II. und III. Zehe besteht eine häutige Verwachsung; sonst ist der Fuss normal gebildet.

16. Blasius, l. c. p. 133, 5. Fall.

Kräftig entwickelter Knabe von $1^1/_2$ Jahren. Der linke Unterschenkel, etwa 1 cm kürzer als der rechte, zeigte vollkommenen Mangel der fibula und eine winkliche Biegung der tibia etwas unterhalb ihrer Mitte mit darüber befindlicher, dem Knochen angehefteter, narbig veränderter Haut. Dem Fusse, welcher eine starke Valgus- und eine leichtere Equinusstellung darbietet, fehlt der metatarsus V und die V. Zehe. Die II. Zehe ist verkürzt und durch Hautfalten mit der III. und dem hallux verbunden.

Der rechte Fuss besitzt nur 4 ossa metatarsalia, dagegen 5 Zehen, von denen die IV. und V. an ihrer Basis verwachsen sind und mit dem IV. Mittelfussknochen artikulieren.

17. Ringhoffer, Virchows Archiv, 1860, Bd. 19, p. 28.

Totgeborenes Kind. Das Skelet des rechten Unterschenkels besteht nur aus der tibia, von der

fibula ist nichts zu entdecken. Am unteren, normal gebauten Ende der tibia steht ein dem calcaneus ähnlich gebildeter Knochen, der nach aussen hin mit der Gelenkfläche der tibia artikuliert. An diesen einzigen Tarsalknochen reiht sich ein Metatarsalknochen mit 2 Phalangen an.

18. Duval, Traité des pieds bots, citiert bei Billroth in Langenbecks Archiv Bd. I, 1861, p. 151.

Totaler einseitiger Defekt der fibula. Der Fuss entbehrt des metatarsus II, III und IV mit den zugehörigen Zehen und steht in Equinovarusstellung.

19. Buhl, Angeborener Mangel beider Oberschenkelbeine, in Henle und Pfeufers Zeitschrift für rationelle Medizin. 1861, III. Reihe, Bd. X, p. 128 ff.

Bei einer 70jährigen Frau sind die femora beiderseits durch eine 2 cm lange, dicke Bandmasse, welche die tibiae in der Gegend der Spinae ant. inf. an das Becken befestigt, ersetzt. Auf beiden Seiten fehlen patella und fibula. Das untere Ende der tibiae zeigt an der Aussenseite einen kleinen, nach abwärts gerichteten Fortsatz, durch welchen eine Art äusseren malleolus hergestellt wird. Die Fusswurzel besteht aus 4 Knochen, den 3 Keilbeinen und einem wahrscheinlich aus der Verschmelzung von Sprung-, Fersen-, Schiff- und Würfelbein hervorgegangenen Knochenstücke. Ausserdem fehlt der metatarsus IV und die IV. Zehe.

In der Ascendenz dieser Frau liess sich keinerlei Neigung zu Monstrositäten nachweisen; auch zeigte ihr Sohn sich frei von Missbildungen.

20. Rosenberg, Ein Fall von kongenitaler Fraktur beider Oberschenkelbeine. Virchows Arch. 1865, Bd. 34, p. 107 ff.

Bei einer 60jährigen Frau fehlen bei den Oberschenkeln Hals und Kopf infolge einer kongenitalen Fraktur. Das linke Kniegelenk ist in Flexionsstellung ankylosiert, der linke Fuss ist mit der tibia in starker Equinusstellung unbeweglich verbunden. Eine fibula ist nicht vorhanden, dagegen sämtliche Zehen, von denen der hallux Vulgusstellung einnimmt.

Das rechte Wadenbein wird in seinem oberen Teile durch ein zur äusseren Kniegelenkskapsel hinziehendes fibröses Band ersetzt.

Die Mutter dieser Person war im 7. Monate der Schwangerschaft eine Treppe hinuntergefallen. Vorher gebar sie zwei normale Kinder.

21. Bauer, Angeborene Defekte der unteren Extremitäten, Langenbecks Archiv 1869, Bd. X, p. 743.

Totaler Fibuladefekt bei einem 18 Monate alten Kind, das mit noch anderen Missbildungen behaftet war.

22. Bauer, l. c.

Bei einem 5jährigen, sonst gesunden Knaben fehlte auf einer Seite die fibula, talus und calca-

neus. Der mit dem Unterschenkel nur lose verbundene Fuss „legte sich beim Auftreten auf die Seite und gestattete der tibia den Boden zu erreichen."

23. Bauer, l. c.

Dieser Fall betrifft einen Knaben von 10 Jahren, bei welchem rechts die patella, fibula und tibia fehlen, so dass der rudimentär gebliebene, mit 3 Zehen versehene Fuss dem Oberschenkel direkt ansitzt. Links findet sich eine verkürzte und zu dünne tibia mit vollständigem Defekt der fibula. Dem Fusse fehlen talus, calcaneus, zwei Metatarsalknochen mit den zugehörigen Zehen. Die grosse Zehe hatte 3 Phalangen.

24. v. Mosengeil, Angeborene Defekte im Bereich der unteren Extremitäten. Langenbecks Archiv 1871, Bd. XII, p. 66.

Bei einem 7 Monate alten Knaben, dessen Mutter im 6. Monate der Schwangerschaft einen Sturz von der Treppe erlitten hatte, fand sich am rechten Unterschenkel ein vollständiger Defekt der fibula und eine winklige Knickung der tibia in ihrer Mitte. Ausserdem fehlten die beiden letzten Zehen mit ihren Metatarsalknochen, sowie das os cuboideum. Links bestand ein pes varus mit einer häutigen Verwachsung der II. und III. Zehe.

25. Wagstaffe, Peculiar malformation of the leg and foot. Journal of Anatom. and Physiolog. 1872.

Bei einem neunjährigen Knaben fehlte einerseits

die fibula vollständig. Der Fuss derselben Seite zeigt einen Defekt der beiden letzten Zehen und Mittelfussknochen.

26. Meyersohn, Über kongenitale Defekte an den Unterextremitäten. Virchows Arch. Bd. 76, 1879, p. 330 ff.

Mann von 27 Jahren. Bei der Sektion der Leiche fand sich, dass der rechte Unterschenkel nur als kurzer Stumpf vorhanden war, in dem zwei getrennte Knochenstücke als tibia und fibula unterschieden werden konnten.

Am linken Unterschenkel fehlt die fibula, die tibia ist sehr dünn und dient einem gut entwickelten Ligamentum interosseum zum Ansatze, dessen lateraler Rand bis auf $^1/_2$ cm verdickt ist und einem Sehnenstrange gleicht, welcher die Stelle der fibula einnimmt („Fibulasehne"). Der Fuss ist in der frontalen Axe um 140° gedreht, so dass seine Dorsalfläche nach unten, die Spitze nach hinten gerichtet ist. Von den Knochen des Fusses sind nur der calcaneus, das os metatarsi I und die beiden Phalangen der grossen Zehe mit Sicherheit nachzuweisen.

27. Charon, Monstre ectromélien, se rapprochant du phocomèle. La presse médicale belge 1880, No. 26. Erwähnt bei Virchow-Hirsch, Jahresbericht.

Rechts fehlen tibia und fibula, links nur die fibula.

28. Ithen, Die intrauterinen Unterschenkelbrüche. Inaug.-Dissert. Zürich 1885.

Ein $2^1/_2$ Jahre alter Knabe weist am linken Unterschenkel eine beträchtliche Verkürzung auf. Im mittleren Drittel der tibia findet sich eine winklig geheilte Fraktur mit nach vorn gerichteter Spitze, über welcher die Haut eine 2 cm lange, leicht gegen den Knochen eingezogene, längs verlaufende Narbe bildet. Mit der tibia artikuliert der talus, gegen welchen der Fuss um 90° nach aussen rotiert ist, so dass der calcaneus neben ihn zu liegen kommt. Unter und vor dem malleolus int. steht ein Knochen, das os naviculare, welcher den tiefsten Teil des Fusses bildet und dem Kinde beim Gehen als Stützpunkt dient. Der vorderste Teil des Fusses, aus zwei Metatarsalknochen und den zugehörigen Zehen bestehend, ist um einen Rechten nach aussen gedreht, wenn die Patella nach vorn gerichtet ist. Von der fibula ist nichts vorhanden.

Die Mutter des Knaben war gegen Ende des 7. Monats der Schwangerschaft von einer Treppe hinabgefallen. Die Familie und die Geschwister des Kindes waren frei von Missbildungen.

29. Muralt, citiert bei Ithen; l. c.

Totaler Defekt der linken fibula. Der linke Fuss ist kleiner als der rechte und weist einen Mangel des II. os metatarsi und der II. Zehe auf.

30. Braun, Über die intrauterinen Fracturen der tibia, Langenbecks Archiv 34. 1886.

Ein 5 Monate altes Mädchen zeigte am rechten Unterschenkel einen totalen Defekt der fibula, während die tibia im Beginn ihres unteren Drittels um fast 90° nach hinten abgeknickt war und über dem Scheitel dieses Winkels eine 1 cm lange, längs verlaufende, dem Knochen adhärente Narbe trug. Der Fuss befand sich in starker Pronationsstellung, mit nach aussen gerichteter Sohle und war auch leicht plantarwärts flektiert. Es fehlten ihm, sowie auch dem linken Fusse die IV. und V. Zehe.

31. Braun, l. c.

Bei einem 17 jährigen Mann war das linke Bein in allen Abschnitten kleiner als das rechte.

Den grössten Längenunterschied von 7 cm zeigten die linke und die rechte tibia; jene war ausserdem etwa an der Grenze des mittleren und unteren Drittels nach hinten umgeknickt. Der linke Fuss, etwas schmäler als der andere, stand in leichter Equinovalgusstellung und konnte wegen starker Anspannung der Achillessehne weder aktiv noch passiv gehoben werden. Alle Fussknochen waren vorhanden. Die fibula fehlte vollständig.

32. Fischer, Kongenitale Defektbildung an der Unterextremität eines 7jährigen Knaben. Inaug.-Dissert. Rostock 1886.

Das linke Bein des Knaben war rudimentär entwickelt und zeigte in allen seinen Teilen eine bedeutende Verkürzung der Maasse gegenüber der gesunden rechten Seite. Der Längenunterschied der

beiden Unterschenkel, von der Kniegelenksspalte an der lateralen Seite bis zum malleol. lateral. gemessen beträgt 16 cm. Der linke Unterschenkel befindet sich in rechtwinkliger Stellung zum Oberschenkel; eine Streckung ist unmöglich. Auch der Fuss ist stark verkürzt und ein wenig nach aussen rotiert; er nimmt Equinovalgusstellung ein. Die anatomische Untersuchung des zwischen oberem und mittlerem Drittel amputierten Unterschenkels ergiebt einen vollständigen Defekt der fibula, welche durch einen dem Periost der tibia dicht aufliegenden Sehnenstreifen, eine „Fibula-Sehne", vertreten wird, und einen wahrscheinlichen Mangel der patella. Der talus ist nach vorne und innen verschoben unter Verdrängung des os naviculare und steht mit der vorderen Reihe der Tarsalknochen in Berührung, sodass die tibia nur mit der hinteren Talusfläche in Gelenkverbindung steht und ihren Stützpunkt auf der hinteren Hälfte des sustentaculum tali findet. Die Metatarsalknochen und Phalangen sind sämtlich vorhanden, die Enden der Metatarsi III und IV mit einander verschmolzen. An der Muskulatur sind keine wesentlichen Defekte vorhanden, sogar die fibularen Muskeln sind kräftig entwickelt.

Der Knabe entstammt gesunden Eltern und einer Familie, die frei von Missbildungen gewesen war.

33. Fricke, Über kongenitalen Defekt der fibula. Inaug.-Dissert. Bonn 1887.

Bei einem $1^1/_4$jährigen Knaben ist das linke Bein vornehmlich auf Rechnung des Unterschenkels gegenüber der anderen Seite stark verkürzt. Letzterer steht zum Oberschenkel in einem Winkel von 110°, vollständige Beugung und Streckung ist nicht möglich. Von der patella und fibula ist gar nichts zu fühlen. Die linke tibia misst 5 cm, gegen 15 cm rechts, und ist in ihrem unteren Ende nach aussen abgebogen. Der linke Fuss ist um $^1/_3$ kürzer als der rechte und zeigt einen Defekt des III., IV. und V. metatarsus und der IV. und V. Zehe. Von den vorhandenen Zehen ist die grosse normal, die II. etwas zu kurz, die III. etwas zu lang und mit dem capitulum metatarsi II. seitlich verbunden, während die beiden ersten Zehen in normaler Weise mit den vorhandenen metatarsi artikulieren. Starke Equinusstellung des Fusses, welche durch Plantarflexion soweit verstärkt werden kann, dass seine Längsachse mit der des Unterschenkels zusammenfällt. Pronation und Supination sind in abnormer Ausdehnung möglich, während die Dorsalflexion durch die Verkürzung der Achillessehne stark behindert ist. An der Haut des Unterschenkels und des dorsum pedis sind mehrere Stellen eingezogen und der Unterlage adhärent.

Die Mutter des Kindes erlitt im 4. Monat der Schwangerschaft einen heftigen Druck gegen den Unterleib; bei der Geburt, die normal verlief, floss nur wenig Fruchtwasser ab.

34. Bidder, Doppelseitiger Defekt der fibula mit Hemmungsbildung und Verkrümmung der tibia. Langenbecks Archiv. Bd. 37. p. 582.

B. fand bei einem fast 10 Jahre alten Mädchen mit verhältnismässig kleinem Körperbau (Länge nur 106 cm) eine hochgradige Verkürzung der beiden Unterschenkel. Beide tibiae waren am oberen Ende normal, im mittleren Teile verdickt, nach innen und vorn etwas konvex gebogen und zeigten im unteren Drittel eine stark prominierende vordere Kante. Links war der malleol. int. kolbig verdickt und ruhte auf dem Fussboden; rechts war er demselben auf 1 cm genähert. Die beiden fibulae und malleoli ext. waren nicht zu palpieren; doch findet sich ein am unteren Ende der linken tibia aussen und hinten festsitzendes, neben der Achillessehne fühlbares, etwa 2—3 cm langes Knochenstück, das vielleicht als Rudiment der fibula zu deuten ist. Die unteren Gelenkflächen der tibiae steigen sehr schräg nach oben und aussen hinauf, so dass sie nach unten und stark nach aussen gerichtet sind. Daher setzen die Füsse seitlich in Valgusstellung an und sind am Schafte der tibia in die Höhe gerückt. Infolge hochgradiger Pronationsstellung sieht der äussere etwas konkave rechte Fussrand nach oben und aussen. Talus und calcaneus sind so nach aussen verlagert, dass ihre inneren Flächen nach unten gerichtet sind. Durch starke Plantarflexion wird die tuberositas calcan.

vom Fussboden entfernt. Der Fuss ruht auf der vorderen und inneren Seitenfläche des Taluskopfes und weiter vorne auf seiner inneren Kante. Er ist nur 14 cm lang und ziemlich schmal gebaut; von den Zehen fehlen die II. und V. mit ihren Metatarsalknochen. Der linke Fuss, welcher etwas weniger proniert ist und sich daher mit seiner Sohlenfläche der Bodenfläche etwas besser anlegt, ist 17 cm lang und zeigt einen Defekt der II. Zehe und ihres Mittelfussknoches.

Die Muskeln des Unterschenkels scheinen alle vorhanden, die Peronei jedoch atrophisch zu sein Der m. gastrocnemius mit der Achillessehne ist verkürzt. Pronation und Supination sind ausführbar. Die Dorsalflexion ist bis fast zu einem Rechten möglich.

35. Kemke, Über angeborenen Defekt der fibula. Inaug.-Dissert. Königsberg 1893, p. 13.

Neugeborener Knabe, der eine Missbildung des rechten Unterschenkels und Fusses aufweist. Die rechte tibia von der Kniegelenksspalte bis zum malleol. internus gemessen ist $1^1/_2$ cm kürzer als die linke, die Entfernung vom malleol. int. bis zur Fusssohle rechts um 1 cm geringer als links. Die rechte tibia ist in ihrer Mitte in einem nach aussen und hinten offenen Winkel von ca 165 ° gebogen und trägt über dem Knick eine 1,5 cm lange, verschiebliche Hauteinziehung mit erhobenen Rändern und von bläulichem Aussehen. Von der fibula

ist nichts vorhanden. Der Fuss steht hochgradig proniert, so dass die planta pedis vertikal gestellt ist. Beim Redressement nimmt er durch die Anspannung der Achillessehne eine leichte Equinusstellung ein, welche die Dorsalflexion behindert. Über die Fusswurzelknochen ist nichts Sicheres festzustellen; es fehlt ein Metatarsus mit der zugehörigen Zehe, deren Stellung zu den vorhandenen nicht genau bestimmt werden kann. Es ist entweder die II. oder die V. Zehe.

In der Familie des Kindes waren bisher keine Missbildungen beobachtet worden. Die Mutter giebt an, „sie habe sich im 6. Monate der Gravidität mit dem Unterleib schwer auf eine Fensterbrüstung gelegt und darauf einige Tage lang heftige Schmerzen im Abdomen gefühlt".

Nach $1^1/_4$ Jahr lang fortgesetzter Behandlung waren folgende Veränderungen im Befunde zu verzeichnen. Der rechte Oberschenkel, bei der Geburt dem linken gleich, war 1 cm kürzer als dieser. Der Längenunterschied der beiden tibiae, von der Kniegelenksspalte bis zum malleol. int. gemessen, war um 1 cm gestiegen, beträgt also jetzt $2^1/_2$ cm; die Entfernung vom malleol. int. bis zur Fusssohle hatte sich um $^1/_2$ cm vergrössert, beträgt also $1^1/_2$ cm. Die ganze rechte Extremität, vom Trochanter major bis zur Fusssohle war mithin um 5 cm verkürzt. Der Fuss nahm eine nahezu normale Stellung ein, mit der Sohle nach unten gerichtet. Er war 2 cm

kürzer als der linke (9 : 11 cm). Die Muskulatur war nicht atrophisch.

36. Erlich, in Virchows Archiv Bd. 100.

Foetus, der wegen abnormer Kürze der unteren Extremitäten nur eine Länge von 39 cm hatte, sonst aber als ausgetragen bezeichnet werden konnte. Die Beine sind stark abduziert und soweit nach aussen rotiert, dass die Fussspitzen ganz nach der Seite gewendet sind. Zugleich pes varus. Das Kniegelenk ist nicht einmal andeutungsweise vorhanden. Vom rechten Oberschenkel existiert nur der in der Pfanne steckende Kopf von der Grösse einer Haselnuss und ein dem tronchanter maj. entsprechendes, mit dem Kopfe und der tibia durch Bandmasse vereinigtes Knochenstückchen. Dem Unterschenkel fehlt die fibula. Über der 7 cm langen tibia befindet sich 3 cm oberhalb des Fussgelenks eine Hauteinziehung; an der Aussenseite der tibia ist ein starkes lig. interosseum vorhanden. Die patella fehlt. Von den Fussknochen sind vertreten: talus und calcaneus, die zu einem Knochen verschmolzen sind; ferner des os cuneiforme I und das os naviculare sowie die ersten 3 ossa metatarsi mit ihren Zehen.

An der linken Unterextremität ist der Oberschenkel 2 cm lang: die tibia steht mit einem stark ausgebildeten ligam. interosseum in Verbindung. Patella und fibula fehlen vollständig. Von den Tarsalknochen sind talus und calcaneus miteinander

verschmolzen und ausser diesen beiden nur noch die drei ossa cuneiformia vorhanden. Eine Zehe (welche?) mit ihrem Mittelfussknochen fehlt.

37. Friedleben, citiert bei Erlich, l. c.

Beoachtet bei einem einjährigen Kinde einen vollständigen Defekt beider fibulae und patellae. An Stelle der femora fanden sich breite Bandmassen zwischen Spina ossis ilei ant. inf. und tibia.

38. Rincheval, in Verhandl. der deutschen Gesellschaft f. Chirurgie II, S. 452. citiert bei Virchow-Hirsch, Jahresbericht, und mir leider nur daraus bekannt.

Totaler einseitiger Defekt der fibula bei einem 5 jährigen Kinde.

39. Joachimsthal, in Deutsche medizin. Wochenschrift 1895, No. 52, p. 874.

Mädchen von $9^1/_2$ Jahren aus einer Familie, in welcher bisher keine Missbildungen vorgekommen sind. Das rechte Bein ist hauptsächlich auf Rechnung des Unterschenkels verkürzt. Der malleolus int. berührt den Fussboden und bildet daher den tiefsten Teil der Extremität. Die Entfernung von der Spina oss. il. ant. sup. zur apex patellae ist rechts 2 cm kleiner als auf der linken Seite. Die tibia der rechten Seite, von der Kniegelenksspalte bis zum malleol. int. gemessen, ist 5 cm kürzer als die linke. Der linke Fuss misst $17^1/_2$ cm in der Länge, der rechte $13^1/_2$ cm. Die rechte tibia verläuft grade und ist nur in der Gegend des malleol.

internus kolbig verdickt. Der Fuss steht in extremster Valgus- und in leichter Equinusstellung. Die Ferse ist durch starke Anspannung der Achillessehne von der Bodenfläche entfernt. Über die Fusswurzelknochen ist nichts Sicheres zu eruieren. Es fehlen ein Mittelfussknochen und eine Zehe, vielleicht die II., da zwischen der 1. und 2. vorhandenen Zehe ein grosser Zwischenraum sich befindet. Die 3. Zehe ist wesentlich kürzer als die Nachbarzehe. Die fibula fehlt vollständig.

B. Partielle Defecte der fibula.

Ich verweise hier auf die Zusammenstellung, welche Kemke in seiner Dissertation „Über angeborenen Defekt der Fibula", Königsberg 1893, über die in der Litteratur bekannt gewordenen Fälle von partillem Fibuladefect gegeben hat, und begnüge mich damit, einen in neuerer Zeit durch Schwörer („Über kongenitalen Defekt der Fibula", Freiburg 1893, Inaug.-Dissert.) mitgeteilten Fall von rudimentärer Ausbildung der Fibula der genannten Literaturübersicht hinzuzufügen.

Schwörer beobachtete bei einem 17 Jahre alten, kräftigen jungen Mann aus ganz gesunder Familie eine erhebliche Verkürzung des rechten Unterschenkels, welche beim Vergleich mit der gesunden Seite lateral gemessen 19 cm, medial gemessen 14 cm betrug. Die Differenz dieser beiden

Messungen erklärt sich aus der abnormen Lage und Stellung des Fusses, welcher an der äusseren Seite der tibia in die Höhe gerückt und stark proniert ist. Der Mann stützt sich auf das untere, kolbig verdickte Ende der tibia, über welcher sich ein Schleimbeutel gebildet hat, der von lederartig veränderter Haut bedeckt wird. Von der fibula ist nur das Köpfchen zu fühlen. Der rechte Fuss ist 7 cm kürzer als der linke. Die Tarsalknochen sind zu einem unförmigen Klumpen verschmolzen. Es fehlen die drei äusseren Metatarsen und die beiden äusseren Zehen. II. und III. Zehe sind durch geringe Syndektylie verbunden.

Die Verkürzung des rechten Unterschenkels bestand schon seit der Geburt; dagegen hat sich die pathologische Fussstellung erst $1^1/_2$ Jahre nach derselben herausgebildet, als der Knabe laufen lernte.

Unterwerfen wir nun die citierten Fälle einer vergleichenden Betrachtung, so ergiebt sich, dass die Doppelseitigkeit des Fibuladefektes viel häufiger ist, als andere Autoren bisher angenommen haben; nach meiner Zusammenstellung fand sie sich in 21 Fällen, von denen 16 dem totalen, 5 dem partiellen Defekte der fibula angehören. Doch befanden sich unter jenen 16 Fällen 2, bei welchen der Fibuladefekt auf einer Seite nur partiell war (Fall

7, 20). In 19 Fällen war die rechte, in 11 Fällen die linke Seite erkrankt; 7 mal war die Seite, auf welcher der Defekt bestand, nicht angegeben. Männliche Individuen wurden von der Missbildung in 26, weibliche in 13 Fällen betroffen; 17 mal war das Geschlecht der Person nicht genannt. Bei der kleinen Anzahl der Beobachtungen und den häufig ungenauen Angaben ist es jedoch wohl kaum möglich, aus diesem Befunde eine Prädisposition des männlichen Geschlechtes für den Mangel der fibula herzuleiten, im Gegensatz zu anderen Missbildungen, für welche das weibliche Geschlecht ein grösseres Contingent stellt als das männliche.

Aus den Zusammenstellungen, wie sie schon in früheren Bearbeitungen gegeben sind, ergiebt sich eine erhebliche Praevalenz der totalen Defekte vor den partiellen, welche nur etwa den dritten Teil der gesamten über Fibuladefekt gemachten Beobachtungen ausmachen, ein Verhältnis, welches jedoch bei der Schwierigkeit der Untersuchung an Lebenden nicht unbedingt als der Wirklichkeit entsprechend angenommen werden darf und durch weitere genaue Beobachtungen, denen neuerdings in der Röntgenschen Methode ein ausgezeichnetes diagnostisches Hülfsmittel zur Seite steht, berichtigt werden muss, womit auch für die ätiologische Erkenntnis dieser Missbildung kein unerheblicher Vorteil geschaffen sein würde, wie weiter unten auseinandergesetzt ist. Diese Art der Untersuchung

würde ferner über die Beziehungen des Fibuladefektes zu den Missbildungen der Fusswurzelknochen, die bisher nur in 16 Fällen mehr oder weniger genau beschrieben worden sind, mehr Licht verbreiten, da es oft bei der unter straffen Bandmassen versteckten Lage der ossa tarsi unmöglich ist, durch Palpation ein sicheres Urteil über ihre Beschaffenheit zu gewinnen. Vielleicht wird sich dann eine Beteiligung des tarsus an der Defektbildung der Extremitäten als häufiger erweisen, wie bisher angenommen werden konnte. Unter den genannten 16 Fällen war einmal der ganze Fuss durch ein unförmiges Knorpelstück ersetzt; 5 mal waren die Fusswurzelknochen mit einander verschmolzen; talus und calcaneus allein waren 2 mal zu einem Knochenstück vereinigt; 1 mal fehlte das os cuboideum mit dem II. und III. os cuneiforme; 1 mal fehlte es mit dem os naviculare; in 3 Fällen wurde das os naviculare vermisst; das os cuboideum allein in 2 Fällen. In 2 Fällen waren nur talus und calcaneus vorhanden und mit einander verschmolzen; 2 mal fand sich nur der calcaneus und 2 mal fehlten talus und calcaneus, während die übrigen Fusswurzelknochen nachgewiesen werden konnten. — Also ein ziemlich buntes Bild, in dem sich schwerlich eine Gesetzmässigkeit auffinden lässt; am konstantesten ist noch die Verschmelzung einiger Fusswurzelknochen untereinander.

Einem durchsichtigeren Gesetze folgen die

Defekte der Metatarsalknochen und Zehen, welche bei Missbildungen der fibula beobachtet werden, wie aus der folgenden Zusammenstellung erhellen wird.

I. Es fehlt 1 Zehe; und zwar:

Die V. Zehe	9 mal
„ IV. „	1 „
„ II. „	3 „
„ I. „	1 „

4 mal konnte die fehlende Zehe nicht näher bestimmt werden.

II. Es fehlen 2 Zehen; und zwar:

Die IV. u. V. Zehe . .	11 mal
„ II. u. V. „ . .	1 „
„ II. u. IV. „ . .	1 „

III. Es fehlen 3 Zehen; und zwar:

Die III., IV., V. Zehe . .	3 mal
„ II.—IV. „ . .	1 „

1 mal sind die 3 fehlenden Zehen nicht näher bestimmt.

IV. Es fehlen 4 Zehen; und zwar:

Die II.—V. Zehe	3 mal

Am häufigsten ist der Defekt nur einer Zehe; diese ist in der Mehrzahl der Fälle die V. Zehe. Die medial gelegenen Zehen fehlen viel seltener, am häufigsten noch die II., während die III. in keinem und die I. nur in einem Falle vermisst wurde, der als eine ganz besondere Merkwürdigkeit betrachtet werden muss.

Fast ebenso häufig wie der Mangel einer Zehe

ist derjenige von 2 Zehen; auch hier überwiegt bei weitem der Defekt der beiden äusseren Zehen.

Seltener ist schon der Defekt von 3 und 4 Zehen; beide zeigen unter einander fast dieselbe Häufigkeit und ebenfalls eine Vorliebe für die äusseren Zehen. Nur in 1 Falle wurde der Defekt an den 3 mittleren Zehen beobachtet. (Fall 18).

In 8 Fällen wurde berichtet, dass alle Fussknochen vorhanden gewesen seien: dies findet also nur relativ selten statt, wenn gleich auch hierüber unser Urteil kein sicheres sein kann, da 11 mal über die Knochen des Fusses gar nichts ausgesagt ist.

Interessant und vielfach als ein Hinweis auf die Aetiologie der Fibuladefekte gedeutet ist das Verhalten der tibia. Fast immer wurde an dieser eine Verkürzung beobachtet, welche schon bei der Geburt vorhanden war und sich während der Wachstumsperiode des Körpers stets vergrösserte.

Leider ist bisher nur in wenigen Fällen eine genauere anatomische und mikroskopische Untersuchung der tibia, besonders ihrer Epiphysenenden, vorgenommen worden, so dass über die Ursache ihres verminderten Längenwachstums nichts Genaueres bekannt ist. Einmal waren beide Epiphysenenden auf dem knorpeligen Stadium stehen geblieben.

Manchmal war auch die tibia im Ganzen oder nur teilweise, besonders in der Gegend des malleol. int., verdickt; oder sie zeigte in einer grossen

Reihe von Fällen (17) eine Verbiegung mit der Konvexität nach vorn und innen gerichtet; nur in wenigen Fällen sah die konvexe Seite nach aussen. Diese Knickung betraf meist den unteren Teil der tibia und wurde von manchen Autoren als die Ursache des Fibuladefektes angesprochen, weil sie durch ein Trauma entstanden, eine Resorption der fibula herbeigeführt haben sollte. Viel mehr Anspruch auf Wahrscheinlichkeit hat, glaube ich, die Ansicht Frickes, dass die Krümmung der tibia aus dem Ausfall der Wirkung der fibula resultiere — welche die normaler Weise gebogene tibia durch ihr Wachstum in eine grade Verlaufsrichtung überführe, — also nicht als Ursache, sondern als Folge des Fibuladefektes aufzufassen sei.

Wenn nun auch diese Veränderung der tibia in ihrer Beziehung zu den Defekten der fibula selbst bisher noch nicht klar erkannt werden konnte, so bildet sie andererseits ein nicht ganz unwesentliches Moment für eine pathologische Stellung des Fusses, welche bei fehlender fibula sehr häufig angetroffen wird — ich meine die Valgusstellung desselben. Die untere Gelenkfläche der tibia bildet dann mit der Horizontalebene einen nach aussen und hinten offenen Winkel. Eine zweite Ursache für das Zustandekommen der Valgusstellung des Fusses besteht in dem Ausfall des Widerstandes, welchen der malleol. ext. der fibula normaler Weise auf der caput tali bei dessen Bestreben, nach aussen

auszuweichen, ausüben muss vermöge der gabelförmigen Anordnung der Gelenkflächen von tibia und fibula. In denjenigen Fällen nun, in welchen die tibia der kranken Seite kürzer ist als die der gesunden, wird diese falsche Stellung noch kompliciert durch eine andere abnorme Haltung des Fusses, welche durch den Gebrauch der kranken Extremität beim Gehen hervorgerufen ist — die Equinusstellung, so dass aus dieser nicht seltenen Kombination die Equinovalgusstellung resultiert. Durch den langdauernden Gebrauch des Beins in dieser Haltung kommt es zur Kontrakturstellung des triceps surae und zur Verkürzung desselben und seiner Sehne, der Achillessehne. Reine Equinusstellung des Fusses ist nur sehr selten, ebenso auch die Equinovarusstellung, welche durch verschiedene Ursachen bedingt sein kann, u. a. durch geringe Ausbildung des malleol. int. Zur Erklärung der Frage, warum bei der Verkürzung der Achillessehne so selten eine Equinovarusstellung zu Stande kommt, da doch nach Experimenten durch eine Kontraktion des m. triceps surae eine solche bewirkt werde, halte ich die von anderen Autoren citierten Momente — wie: Zug der Mm. peronaei, Verschmelzung des talus und calcaneus oder eine nur partielle Kontraktion des Wadenmuskels — für überflüssig, da ja schon eine Valgusstellung in den meisten Fällen vorhanden ist und durch den Zug des fraglichen Muskels nicht ausgeglichen wird, wennschon

ich gern zugebe, dass die angeführten Möglichkeiten theoretisch zu Recht bestehen können.

Drei Fälle (15, 34, 39) sind dadurch bemerkenswert, dass der Fuss um ein bedeutendes Stück an der Aussenseite der tibia in die Höhe gerückt erscheint und selbst gar nicht mehr den Boden erreicht; den tiefsten Punkt der ganzen Extremität stellt vielmehr der malleol. int. dar, unter welchem sich einmal ein neuer Schleimbeutel, von lederartig verdickter Haut überzogen, gebildet hat. Auch eine Luxation im Talotarsal-Gelenk nach aussen hin, so dass der calcaneus neben dem talus gelegen war, ist in einem Falle (28) beobachtet worden; ferner eine Luxation des talus nach vorne.

Normale Fussstellung findet sich nur selten; in einem solchen Falle (19) wurde die Ausbildung eines malleol. lat. am unteren Ende der tibia nachgewiesen. Vielleicht aber war dieser auf ein mit der tibia verschmolzenes unteres Rudiment der fibula zurückzuführen.

Zum Teil höchst merkwürdig und für das ätiologische Verständnis der Fibuladefekte nicht unwichtig sind diejenigen Beobachtungen, welche noch Missbildungen anderer Körperteile, sei es der inneren Organe oder oberen Extremitäten, sei es der Oberschenkel aufzuweisen haben. Aus der mir bekannten Literatur habe ich 17 solcher Fälle zusammen stellen können, die also nicht zu den Seltenheiten zu gehören scheinen. (30,3%.) Unter

ihnen war 11 mal ein totaler oder partieller Defekt der femora zu verzeichnen; die fibula fehlte dann vollständig, eine Thatsache, welche doch sehr bemerkenswert erscheinen muss.

Eine „Fibulasehne“ fand sich in 8 Fällen, welche zur anatomischen Untersuchung gekommen waren; 3 mal bei totalem, 5 mal bei partiellem Defekt. Über die Häufigkeit dieser Erscheinung kann man sich natürlich wegen der minimalen Anzahl der secierten Fälle keine sichere Ansicht bilden; doch scheint sie bei partiellem Fibuladefekt häufiger vorzukommen als bei totalem.

Die fibularen Muskeln waren bei fast allen daraufhin untersuchten Missbildungen vollständig vorhanden und zeigten nur darin ein von der Norm verschiedenes Verhalten, dass ihre Insertionsstellen entweder auf den oberen Teil der äusseren, hinteren Tibialseite oder auf einen die fibula vertretenden Sehnenstrang verlagert waren, ein Verhalten, welches sich aus der von der Anlage des Skeletsystems gesonderten Anlage der Muskeln leicht erklären lässt.

Aetiologie der Fibuladefecte. — Entwicklungsgeschichtliches.

Schon im vorigen Abschnitte haben wir auf die Aetiologie unserer Missbildungen kurz hingewiesen und wollen uns nun etwas eingehender

über dieselbe verbreiten. Man kann die verschiedenartigen Schädlichkeiten, welche bisher als Ursache der Fibuladefekte angesprochen sind, unter folgendes Schema bringen:

I. Mechanische Einwirkungen auf den foetus in utero:

1. Schlag, Stoss, Druck, Insulte durch die Vagina;
2. Abschnürende Nabelschnur (Strangulation); Verwachsung mit dem Amnion;
3. Geringe Fruchtwassermenge.

II. Einfluss der Eltern:

1. Heredität;
2. Krankheiten der Eltern.

III. Veränderungen der Zeugungsstoffe.

1. Mangel des Anlagekeims;
2. Mangel der Gliederung (Quer- und Längsteilung);
3. Mangelhafte Energie des Wachstums.

Aus der grossen Anzahl der angegebenen Ursachen, von denen einige überdies an sich schon eine blosse Umschreibung unserer Unkenntnis bedeuten, kann man leicht den Schluss ziehen, dass die Ansichten der Autoren über die Entstehungsweise unserer Missbildung sehr variieren. Dies

darf uns aber bei einen Gegenstande, wie der vorliegende ist, wo die Beobachtung und Beurteilung der ätiologischen Verhältnisse mit ausserordentlichen Schwierigkeiten verknüpft sind, nicht so sehr verwundern. Am wahrscheinlichsten noch ist mir die ätiologische Beziehung der mechanisch wirkenden Einflüsse zu den kongenitalen Fibuladefekten, wofür mehrere anamnestische Angaben, nach welchen bei der Geburt nur wenig Fruchtwasser abfloss, dann aber auch die Häufigkeit der Kombination mit Missbildungen anderer Körperteile — und das ist ja bei Raumbeengung im uterus leicht begreiflich — zu sprechen scheinen. Höchst wahrscheinlich ist die von Hohl (Fall 11) beschriebene Missgeburt so zu erklären. Über die Beziehung der so häufig beobachteten Verbiegung der tibia zu dem Defekt der fibula wurde schon im vorigen Abschnitt gesprochen. Vielleicht mag sie einmal durch Fraktur entstanden sein und Veranlassung zum Schwunde der normal angelegten fibula gegeben haben; oder sie mag auf einer sekundären Fraktur des durch den Defekt der fibula leichter brechbar gewordenen Unterschenkels beruhen; oder endlich, es mag die Vermutung Frickes zu Recht bestehen — kurz, ihre eigentliche Bedeutung in Hinsicht auf unsre Missbildung bleibt uns vorläufig dunkel. Ich bin geneigt, sie als eine Sekundärerscheinung anzusehen: denn es ist nicht einzusehen, warum gerade die tibia durch mechanische Insulte

so oft einer Frakturierung ausgesetzt sein sollte, nicht aber die fibula.

Für die Annahme anatomischer Verwachsungen als Ursache der Missbildung ist gar kein stichhaltiger Grund vorhanden; an den Fällen, welche ich übersehen kann, sind keine amniotischen Stränge und Falten zur Beobachtung gekommen. Doch sei hier bemerkt, dass Joachimsthal sich neuerdings für diese Meinung ausdrücklich am meisten ausgesprochen hat.

Heredität ist von zwei Beobachtern, Volkmann und Bidder, in ganz unzweifelhafter Weise als Ursache des Defektes nachgewiesen worden. Ein Vater vererbte seine Missbildung auf 3 Söhne, von denen einer im Alter von 13 Monaten, ein anderer gleich nach der Geburt starb. In derselben Familie waren während der drei letzten Generationen 7 ähnliche Fälle vorgekommen.

Alle diese Ursachen mit Ausnahme der Erblichkeit haben das Gemeinsame, dass sie auf eine normal angelegte fibula ihre Wirkung entfalten; daher muss die Missbildung in diesen Fällen als eine Hemmungsbildung betrachtet werden.

Im Gegensatz dazu kann schon die erste Anlage der fibula mangelhaft sein, sodass ihr Blastemgewebe entweder überhaupt fehlt, oder nur teilweise gebildet wird. Oder man nimmt an, dass die unter normalen Verhältnissen erfolgende Trennung der ursprünglich zu einer einzigen Zellsäule vereinigten

Keimgewebe der tibia und fibula unterbleibe und daraus der scheinbare Defekt der fibula resultiere; alsdann müsste man die tibia im Ganzen bedeutend verdickt finden, was niemals der Fall war.

Über die Ursachen der Fibuladefekte werden wir demnach nur in den seltensten Fällen ein sicheres Urteil gewinnen können.

Eine wichtige Frage muss uns noch beschäftigen, bevor wir die aetiologische Besprechung dieser Missbildung abschliessen, die Frage nach dem Grunde der höchst auffallenden Gesetzmässigkeit in der Stellung der Defekte von Metatarsen und Zehen, welche den angeborenen Mangel der fibula so häufig begleiten. Vergegenwärtigen wir uns zu diesem Zwecke die Anschauungen, welche über die Entwickelung des Extremitätenskelets verbreitet sind.

Nach Gegenbaur entwickelt sich das Skelet der fertigen Extremität durch Sprossenbildung von einem Hauptstrahle aus, welcher an der oberen Gliedmasse durch humerus, ulna, 2 Carpalknochen und V. Finger, an der unteren durch femur, fibula, 2 Tarsalknochen und V. Zehe verläuft; radius, die übrigen Handwurzelknochen u. Finger resp. tibia, die übrigen Tarsalknochen und Zehen sind Seitenzweige oder Nebenstrahlen dieses Hauptstrahles, welcher Archipterygium heisst. (Archipterygiumtheorie.)

Diese Theorie kann uns über die Frage, warum bei Fibuladefekten gerade die lateralen Teile des Fussskelets mit solcher Regelmässigkeit fehlen, keine

Aufklärung geben. Denn bei mangelhafter Ausbildung des Hauptstrahles müsste man in den von ihm abgeleiteten Nebenstrahlen erst recht häufig Defekte beobachten, was aber nur einmal, in dem von Otto (10) beschriebenen Falle zutrifft. Besonders müsste man auch Defektbildungen der tibia erwarten, die doch bei Mangel des Wadenbeins stets vollständig erhalten ist.

Götte und Strasser haben durch Untersuchungen an Tritonenlarven, Wiedersheim an Proteuslarven ermittelt, dass aus der centralen Zellsäule, welche die Knochenanlage der Extremitäten darstellt, distalwärts zwei Äste hervorgehen, welche die Tarsalplatte zwischen sich fassen und in die Anlagen für die I. und II. Zehe auslaufen. Letzteres geschieht gleichzeitig mit der Teilung der einfachen Unterschenkelanlage in die beiden Keimgewebe für tibia und fibula. Aus dem anfangs ungegliederten tarsus entstehen nach einer gewissen Zeit drei parallele, in mehrere Stücke sich teilende Gewebsstrahlen, welche als „tibialer", „medialer" und „fibularer" bezeichnet werden, und von denen sich der erste in die I. Zehe, der zweite in die II. Zehe, der dritte in die III. Zehe fortsetzt und ausserdem Seitenzweige für die IV. und V. Zehe abgiebt.

Nach dieser Theorie sind die beiden Knochen des Unterschenkels gleichwertig; von dem fibularen Hauptstrahle stammen ab die lateralen Fusswurzel-

knochen und die II.—V. Zehe mit ihren Metatarsi. IV. und V. Zehe sind Seitenstrahlen zweiter Ordnung und fehlen daher am häufigsten. Die III. Zehe ist ein Seitenstrahl erster Ordnung und fehlt daher nur im Verein mit den beiden äussersten Zehen. Wie kommt es nun, dass die II. Zehe so selten vermisst wird, da sie doch die direkte Fortsetzung der fibula darstellt? Diese Frage beantwortet sich in leichtester Weise dadurch, dass die Trennung der anfangs gemeinsamen Anlage der Unterschenkelknochen gleichzeitig mit der Bildung der beiden medialen Zehen vor sich geht: es kann also die II. Zehe angelegt werden, während die Isolierung eines Keimgewebes für die fibula unterbleibt.

Strasser hat ferner im Gegesatz zu Henke und Reiher gezeigt, dass die Keimgewebe der Extremitätenknochen nicht ihrer proximodistalen Reihenfolge entsprechend eine Differenzirung in höheres Gewebe erfahren, dass vielmehr die Knorpelbildung oftmals in den distalen Abschnitten beginnt, bevor sie in den proximalen beobachtet werden kann, eine Thatsache, welche die Erklärung abgiebt für diejenigen Fälle von Fibuladefect, bei welchen keiner der Knochen des Fusses vermisst wurde.

Therapie.

Zu therapeutischen Massnahmen wird der Arzt aufgefordert durch die Folgezustände der Fibula-

defekte, welche nach den früheren Auseinandersetzungen in der fehlerhaften Fusstellung und der Verkürzung des Beines gegeben sind. Die Prognose der Behandlung richtet sich nach der Zeit, zu welcher dieselbe eingeleitet wird. Bei Kindern im ersten Lebensjahre, welche ihre Extremitäten noch nicht gebrauchen und keine oder nur geringe Falschstellung des Fusses aufweisen, hat die Behandlung natürlich viel mehr Aussicht auf Erfolg als bei älteren Patienten und Erwachsenen, wo durch den Gebrauch der Glieder eine erhebliche Valgusstellung und Verkürzung des Beines mit Equinusstellung des Fusses und Atrophie der Muskulatur hervorgerufen wurde. Durch frühzeitige Behandlung gelingt es garnicht so selten, die fortschreitende Verkürzung der Extremität zu verringern oder sogar zu beseitigen; auch verliert der Fuss oft die Neigung, nach aussen zu luxieren.

Wenden wir uns nun zunächst der Therapie der fehlerhaften Fussstellung zu, so haben wir einen Unterschied zu machen bei der Behandlung der einfachen Valgusstellung und ihrer Kombination mit pes equinus. Jene erfordert eine rein orthopädische Therapie mittels eines Schnürschuhes, welcher an der Innenseite eine bis zum Knie reichende Schiene trägt und eine Einlage besitzt, wie beim gewöhnlichen Plattfuss; oder man kann auch statt letzterer die inneren Sohlenstücke erhöhen lassen. Bei Kindern, welche noch nicht gehen, ist

es sehr zweckmässig, nach Redressement des Fusses einen fixierenden Gipsverband anzulegen, welcher längere Zeit liegen bleibt. Daneben darf die Massage des ganzen Beines nicht vergessen werden, um eine Atrophie der Muskulatur möglichst zu vermeiden. Einmal ist, wie Schwörer berichtet, durch den Effekt einer 10 Jahre lang fortgesetzten Massagebehandlung bei partiellem Defekt eine vollständig normale Entwicklung der fibula herbeigeführt worden, ein Beweis für den hohen Wert dieser einfachen Behandlung.

Befindet sich der Fuss in Equinovalgusstellung, so wird man mit der angegebenen orthopädischen Behandlung allein nur dann auskommen können, wenn keine oder nur eine ganz leichte Luxation vorliegt, der Fuss also ohne Mühe redressiert werden kann. Bei erheblich behinderter Ausführbarkeit der Plantar- und Dorsalflexion durch starke Anspannung der Achillessehne muss die Achillotenotomie vorausgeschickt werden. Dann empfiehlt es sich, den in richtige Stellung gebrachten Fuss längere Zeit durch Gipsverbände zu fixieren und nach erfolgter Fixierung einen Schienenschuh von der oben bezeichneten Beschaffenheit zu verordnen. Häufig wird so ein gutes Gehvermögen erzielt.

Bei den seltenen Fällen, in denen der Fuss in Equinovarusstellung unbeweglich fixiert ist, kann nur die der Achillotenotomie folgende Re-

section im Talocruralgelenk zu einigermassen brauchbaren Resultaten führen. Dieselbe Operation ist indiziert, wenn der Fuss stark nach aussen luxiert und an der äusseren Tibiafläche in die Höhe gerückt ist.

Die Verkürzung des Beines erfordert meist ein operatives Vorgehen, ausgenommen die Fälle, bei welchen dieselbe durch eine erhöhte Sohle leicht ausgeglichen werden kann. Sie ist sehr häufig eine Folge der Verbiegung der tibia, wie wir schon oben auseinandergesetzt haben, und kann dann die Indikation für eine Osteoklase oder eine Keilosteotomie abgeben. Nur bei ganz kleinen Kindern in den ersten Lebensmonaten könnte man den Versuch machen, das kranke Glied durch Anbinden an eine gerade Schiene allmählich zu strecken; doch muss man sich bei ausbleibendem Erfolge auch in diesen Fällen möglichst frühzeitig des operativen Verfahrens bedienen, weil dieses in späteren Jahren kein gutes Resultat mehr verbürgt.

In neuerer Zeit ist eine Verlängerung des Fusses durch eine keilförmige Resektion im Fussgelenke mit nachfolgender Fixierung des Fusses in Equinusstellung angestrebt und von mehreren Chirurgen auch erzielt worden. In unserem Falle gelangte durch Herrn Prof. Helferich eine ähnliche Methode zur Ausführung:

Operation in Narkose am 13. III. 1893.

Unter Blutleere wurde durch einen Längsschnitt

an der Innenfläche der tibia, welcher den malleol. int. um 1,5 cm nach abwärts überragte, die untere Tibiaepiphyse freigelegt und das Fussgelenk eröffnet; von jener wurde mit der Säge ein keilförmiges Stück mit nach innen gerichteter Basis entfernt, sodass die Sägefläche der tibia nach medialwärts und unten schaute. Vom talus wurde gleichfalls ein keilförmiges Stück, aber mit der Basis nach aussen, abgetragen; seine Sägefläche sieht also nach lateral und oben. Beim Aufeinanderlegen dieser beiden Ebenen nahm der Fuss stärkste Equinusstellung an, sodass seine Längsachse mit der des Unterschenkels eine gerade Linie bildete. In dieser Stellung wurde der Fuss durch eine lange Helferichsche Stielnadel, welche nach Vorbohren mit dem Tretbohrapparat von der medialen Seite quer durch talus und tibia nach der lateralen Seite hin durchgeführt wurde, erhalten. Dann folgte die Vernähung der Hautwunde und die Anlegung eines aseptischen Verbandes. Die Stellung des Fusses sicherte ausserdem eine dorsal angebrachte Cramersche Schiene.

10. IV. Herausnahme des Nagels. Es ist noch mässige Beweglichkeit vorhanden. Schienenverband wie bisher.

3. V. Anstatt des vorigen Verbandes wurde ein Gips-Schienenverband angelegt, welcher an der Stelle der Knochennaht gefenstert war und die Längendifferenz der Beine ausglich. Der Ober-

schenkel wurde dicht oberhalb des Knies mit einer Stauungsbinde umwickelt. Die Pat. konnte mit diesem Verbande gut umhergehen und wurde am 19. V. damit entlassen.

Am 30. VI. stellte sich die Patientin wieder vor. Die Festigkeit der Knochennahtstelle hatte bedeutend zugenommen. Der Fuss zeigte bei der Prüfung nur noch eine ganz leichte federnde Beweglichkeit von vorn nach hinten. Der Gips-Schienenverband wurde erneuert und die grosse Zehe durch Herumschlingen einer gummierten Binde in stärkste Dorsalflexion gebracht, die Pat. so entlassen.

Am 31. VIII. wurde durch eine dritte Untersuchung eine gute Konsolidation der Nahtstelle konstatiert. Die Zehen standen so, dass sie bei Equinusstellung des Fusses gut auftreten konnten, welch' letzteres unter Beugung, des linken Knies möglich war. Die Nahtstelle, sowie der Fussrücken zeigten leichte Stauungserscheinungen und wurden daher massiert; vom Bein ein Gipsabdruk genommen zur Anpassung eines Schuhs. Für dasselbe wurde ein Apparat konstruiert, der aus einer eng anschliessenden Lederhülse mit Schnürverschluss und einer Metallrinne besteht, auf welcher jene ruht; diese wiederum ist mittels Metallstäbchen auf eine horizontale Metallplatte gestützt, welche bei dem auftretenden Fusse die Stelle eines Fusses vertreten soll. Für diesen Apparat wurde ein entsprechender

Schuh von etwa 6 cm dicker Sohle angefertigt, mit dem Pat. ausgezeichnet gut gehen konnte.

Rincheval hat eine Operationsmethode mitgeteilt, welche er in einem Falle mit gutem Erfolge ausgeführt hatte. Er eröffnete bei einem 5jährigen Kinde mit totalem Fibuladefekt von einem Längsschnitt über die Dorsalseite das Fussgelenk, löste die tibia aus ihren Gelenkverbindungen und spaltete sie in der Längsrichtung ca. 7 cm nach aufwärts mit Resectionsmesser und Hammer. Zwischen die beiden auseinander gedrängten Hälften der tibia wurde die angefrischte, seitlich etwas verkleinerte Gelenkfläche des talus verpflanzt und durch zwei Nägel fixiert. Das Resultat war ein sehr gutes.

Was nun die Diagnose der Fibuladefekte angeht, so ist zu bemerken, dass die Thatsache einer mangelhaften Ausbildung der fibula leicht erkannt werden kann; schwieriger aber ist die Frage, ob ein totaler oder partieller Defekt vorliegt, zu entscheiden, weil nicht alle Teile gleich gut palpabel sind wegen ihrer teilweise versteckten Lage unter der Wadenmuskulatur. Heute jedoch besitzen wir in der Untersuchung mit Röntgenstrahlen eine Methode, welche uns in fast allen Fällen eine sichere Entscheidung möglich machen wird. Besonders wertvoll erweist sich diese Methode bei der Diagnose der Fusswurzeldefekte, welche, wie wir schon in einem früheren Abschnitte hervorgehoben haben, bisher mit grösseren Schwierigkeiten verknüpft war.

Gegen eine Verwechselung mit Tibiadefect schützt die fehlerhafte Valgus- oder Equinovalgusstellung des Fusses, der Nachweis eines malleol. int. und der Defekt von lateral gelegenen Zehen. Bei Mangel der tibia würde Varus- oder Equinovarusstellung des Fusses und ein Defekt medial gelegener Zehen, vor allen der grossen Zehe bestehen; ausserdem kein malleol. int., wohl aber ein malleol. ext. vorhanden sein. Die Entscheidung, ob Fibula- oder Tibiadefekt, ist demnach wohl stets leicht zu treffen.

Am Schlusse dieser Arbeit ist es mir ein Herzensbedürfnis, meinem hochverehrten Lehrer Herrn Geh. Med. Rat Prof. Dr. Helferich nicht nur für die gütige Überweisung der Arbeit und die bereitwillige Unterstützung bei ihrer Anfertigung, sondern auch für die anderen Beweise seiner Güte meinen herzlichsten Dank auszusprechen.

Lebenslauf.

Verfasser, Ernst August Franz Albert Frieben, evangel. Konfession, wurde am 9. Mai 1875 zu Deutz als Sohn des Kaufmanns Franz Frieben und seiner Ehefrau Johanna, geb. Bayer, geboren. Nach zwei Jahren verzogen seine Eltern nach Hamm i/W., wo er die Volksschule besuchte und seit Ostern 1884 dem Gymnasium als Schüler angehörte, das er Ostern 1893 mit dem Reifezeugnis verliess. Am 1. April trat er als Einjährig-Freiwilliger beim 28. Infanterieregiment in Bonn ein und liess sich bei der Hochschule dort als Mediziner immatrikuliren. Im folgenden Sommersemester wandte er sich nach Greifswald, wo er Ostern 1895 das Tentamen physicum bestand. In den beiden folgenden Semestern war er in Marburg und Berlin, darauf kehrte er zur Beendigung seiner Studien nach Greifswald zurück und bestand hier am 8. Mai 1897 das Examen medicum und rigorosum. Am 15. Februar 1898 beendete er das Staatsexamen.

Während dieser Studienzeit besuchte er die Vorlesungen und Kurse folgender Herren Professoren und Dozenten:

In Bonn:

Bruhns, Hertz †, Kékulé †, La Valette, Litzmann, Strasburger

In Greifswald:

Arndt, Ballowitz, Busse, Gerstäcker †, Grawitz, Helferich, Holtz, Hoffmann, Landois, Limpricht, Löffler, Mosler, Müller, Peiper, Pernice, v. Preuschen, Schirmer, Schmitz †, Schulz, Solger, Sommer, Strübing.

In Marburg:

Ahlfeld, Barth, Marchand, H. Meyer, Müller.

In Berlin:
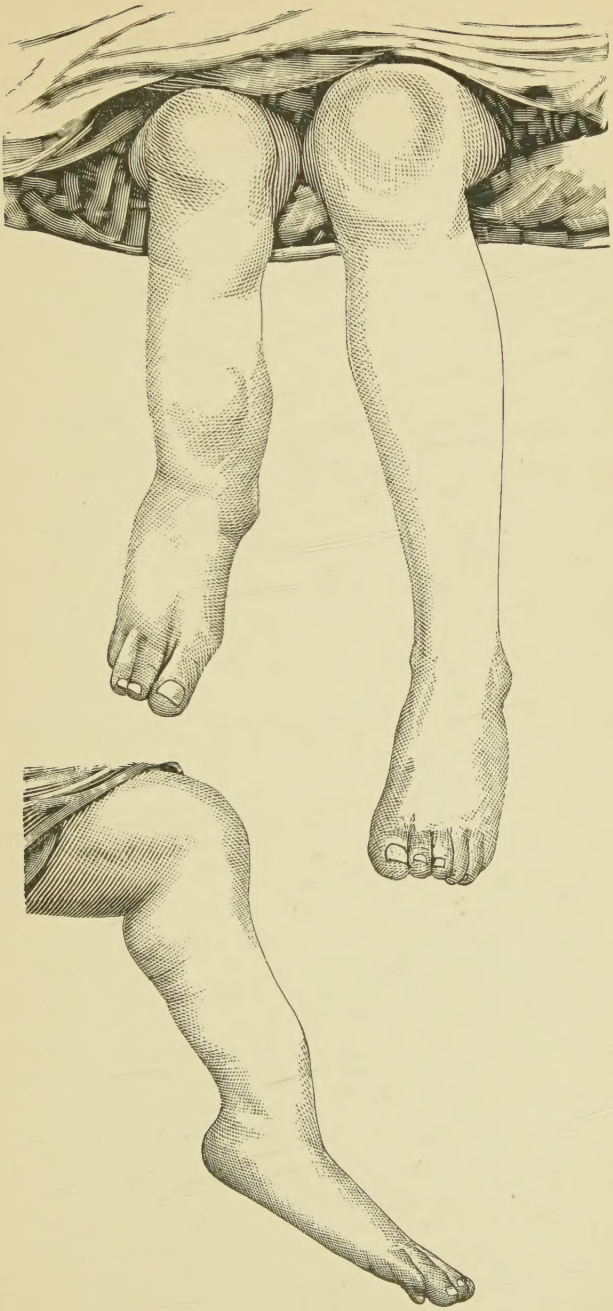
Gerhardt, Klemperer, Olshausen, Virchow.